

# MGBM system: new protocol for Class II non extraction treatment without cooperation

B. Giuliano Maino, MD, DDS\*, A. Anthony Gianelly, DMD, MD, PhD\*\*, John Bednar, DMD\*\*\*, Paola Mura DMD\*\*\*\*, Giovanna Maino DMD\*\*\*\*

\* Visiting Professor, Parma University, Italy and in the Private Practice of orthodontics, Vicenza, Italy.

\*\* Professor and Chairman Emeritus, Department of Orthodontics, Boston University School of Dental Medicine, Boston, MA USA.

\*\*\* Assistant Professor, Department of Orthodontics, Boston University School of Dental Medicine, and in the Private Practice of orthodontics in Nashua, NH.

\*\*\*\* Private Practice of orthodontics, Vicenza, Italy.

Correspondence to:

B. Giuliano Maino

v.le Milano, 53 – 36100 Vicenza – Italy

Phone: +39.0444.32.08.00

Fax: +39.0444.54.54.68

E-mail: vicenza@mainog.com

## Introduction

Class II treatment most often requires patient cooperation with both intra oral and extra oral appliances. This is particularly true in non extraction treatment when it is necessary to move the maxillary molars distally to achieve the sagittal correction. In this instance, patient cooperation is a fundamental requirement for the success of treatment. The lack of cooperation can compel the orthodontist

This article describes a method to treat Class II malocclusions with no patient cooperation. The technique involves converting the Class II molar relationship to a Class I in the initial phase of treatment by moving the maxillary molars distally with superelastic coils and wire. Anchorage is provided by a transpalatal bar attached to the first premolars and connected to 2 palatal miniscrews. Once the molars are positioned correctly, the palatal miniscrews are removed and miniscrews are inserted bilaterally in the buccal bone between the first molar and the second premolar. These miniscrews serve as the anchorage for the retraction of the premolars, canines and incisors.

Maino BG, Gianelly AA, Bednar J, Mura P, Maino G. MGBM system: new protocol for Class II non extraction treatment without cooperation *Prog Orthod* 2007;8(1):130-143.

to choose compromise treatment with results that are less than ideal. The possibility of using specialized skeletal anchorage systems, either with mini-screws or mini-implants gives the orthodontist the ability to resolve these malocclusions with excellent and predictable results, eliminating patient cooperation and reducing treatment time. Mini-implants placed in the palate have been used successfully in Class II extraction<sup>1</sup> and non extraction<sup>2,3</sup> treatment without cooperation. However, mini-implants require a surgical procedure and a period of time for osseointegration to occur before applying a force. Miniscrews have many advantages including the ability to attach forces immediately, the simplicity of placement and removal and the ability to insert them in many sites because of their small size.

The intent of the present article is to describe and demonstrate a new,

non cooperation based system for non extraction treatment of Class II malocclusions that combines the use of sliding mechanics according to the protocol described in the Bidimensional Technique<sup>4</sup> with the use of miniscrews for anchorage control.

### MGBM System

The miniscrew anchorage system consists of miniscrews that are 1.5 mm in diameter and 8-10 mm long, called Spider Screw, K1 (Fig. 1). The miniscrews are self drilling and self tapping and are inserted directly with a hand screwdriver without making a pilot hole with a handpiece (Figs 2 a-d). Also, there are 3 slots in the head of the screw and a transmucosal collar (long or short neck)<sup>5</sup>. We use a long necked screw when the soft tissue is thick. When it is thin, the short neck screw is placed.

### Non-extraction treatment


#### Phase1 molar distal movement

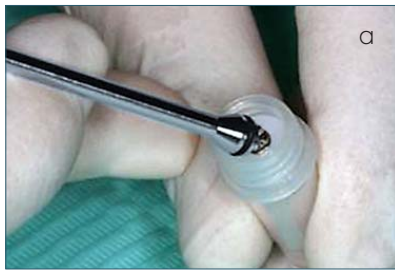The first phase of Class II non extraction treatment involves the distalization of the maxillary molars to an overcorrected Class I position. To distalize the first molars before the eruption of the second molars, we prefer to use sectional mechanics consisting of a sectional .016 x .022" SS wire extending from the first premolar to the molar and a compressed 200 gm Sentalloy coil (Fig. 3). In the inactive state, the coil is 10 mm longer than the space between the distal wing of the premolar bracket and the molar tube. When the coil is compressed between the first premolar and the molar, the coil is activated 10 mm. The second premolar is not banded/bracketed to facilitate the placement of the coil. When the second molars are present, we use the SUMODIS (Simul-

*Questo articolo descrive un metodo per il trattamento delle malocclusioni di II Classe senza collaborazione. La tecnica prevede, durante la fase iniziale, di trasformare una relazione molare di II Classe in una I Classe muovendo i molari distalmente con l'utilizzo di archi e molle superelastiche. L'ancoraggio è assicurato da una barra transpalatale bondata sui primi premolari e connessa a due miniviti palatine. Una volta raggiunta la corretta posizione molare, le miniviti palatine vengono rimosse e due nuove miniviti posizionate vestibolarmente tra il primo molare e il secondo premolare. Queste miniviti fungono quindi da ancoraggio durante la re-trazione di premolari, canini e incisivi.*

**Key words:** Class II malocclusion; Miniscrews; Spider screw; Non extraction; Non cooperation treatment.

Fig 1 Spider screw.





Figs 2a-d (a) Screwdriver and screw; (b) screwdriver-screw assembly; (c) screw insertion; (d) screw in position.

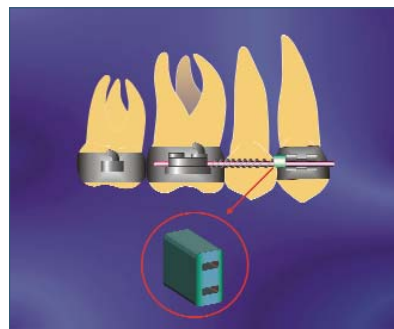
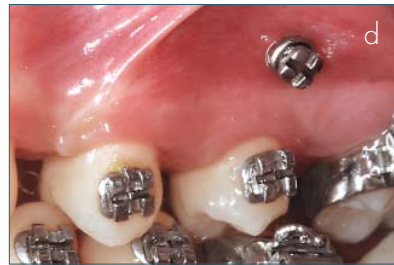
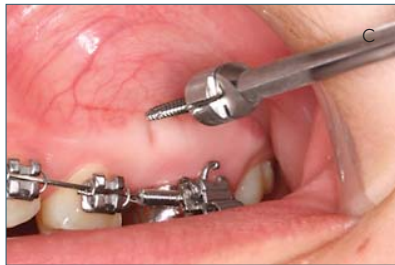

Fig. 3 200 gm Sentalloy compressed between first molar and first premolar.

Fig. 4 Double tube on arch wire next to premolar bracket.

taneous Upper Molar Distalizing System) which consists of 2 distinct distalizing components, one activated against the first molar and the other against the second molar. The first is the previously described sectional .016 x .022" SS wire with a compressed coil between the molar and the first premolar. Before the .016 x .022" SS wire is ligated into the premolar bracket, a double tube is inserted onto the wire through the lower tube and po-

Le travail décrit une méthode pour le traitement des malocclusions de Classe II sans collaboration. La technique prévoit, pendant la phase initiale de transformer une relation molaire de classe II dans une classe I mouvant les molaires distalement avec des arches et des ressorts superelastiques. L'ancrage est assuré par la barre traspalatale bondées sur les premiers premolaires et connexe à deux minivis palatines. Une fois rejointe la correcte position molaire, les minivis palatines sont levées et deux nouvelle minivis mises vestibulairement entre les premières molaires et les premolaires. Ces minivis ont fonction d'ancrage pendant la rétraction de premolaires, de canines et des incisives

Traduit par Paolone Maria Giacinta

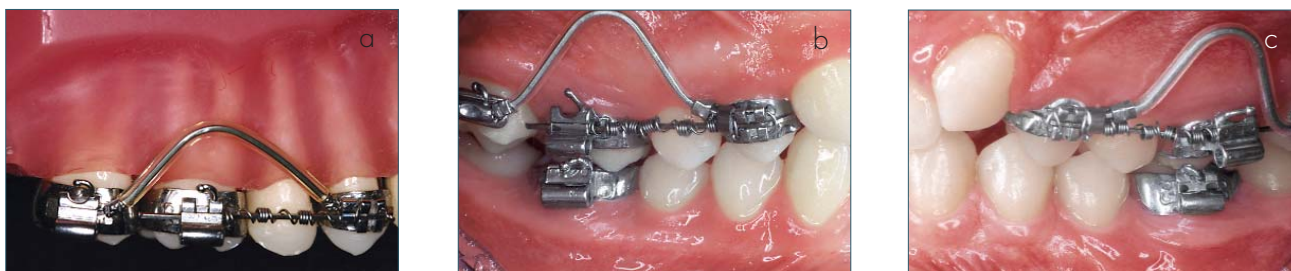

Fig 5 a-c. Simultaneous distalization of the first and second molars. NeoSentalloy wire inserted into second molar tube and upper tube of the double tube on the sectional arch wire placed to move the second molar distally and a Sentalloy coil compressed between the first molar and first premolar to move the first molar distally.

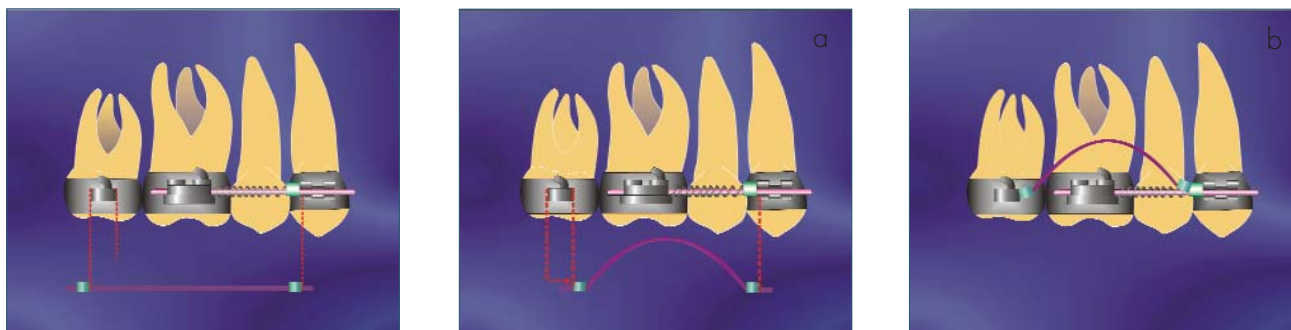
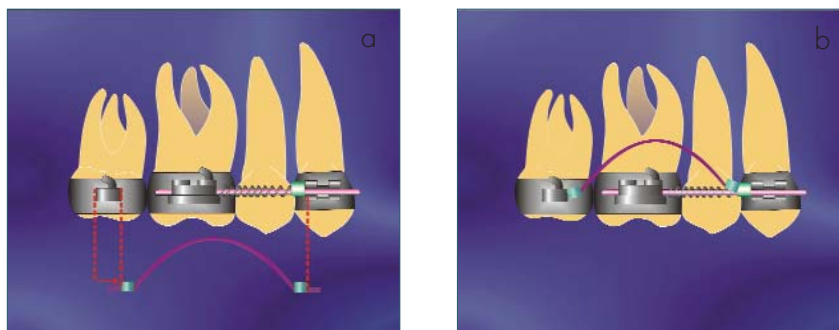


Fig. 6 On a NeoSentalloy wire, stops are crimped at the distal border of the second molar tube and the distal margin to the premolar bracket.



Figs 7a, b NeoSentalloy wire inserted into the buccal tube of the second molar, elevated into the buccal fold and inserted anteriorly into the upper tube of the double tube on the sectional arch wire next to the premolar.

*Este artículo describe un sistema para el tratamiento de las Clases II en pacientes que no colaboran. Con esta técnica se presume que de una clase II se pasa a una Clase I molar, utilizando resorte y arcos súper elásticos durante la distalización. El anclaje propuesto es de una barra transpalatal anclada a los primeros premolares y a dos mini implantes. Una vez distalizado el molar los mini implantes serán removidos y de igual forma se colocaran dos mini implantes en zona vestibular entre el primer molar y segundo premolar. Estos mini implantes por lo tanto servirán de anclaje para la retracción de premolares caninos e incisivos.*

Traducido por Santiago Isaza Penco

sitioned to abut the premolar bracket. The tube, which can slide, is blocked by the compressed coil on one side and the premolar bracket on the other side (Fig. 4).

The second distalizing component is a shape memory .018 x .025" SS NeoSentalloy wire extending from the second molar, looped vertically in the buccal fold and inserted into the upper tube of the double tube on the sectional wire (Figs 5 a-c). As the wire assumes its normal horizontal

orientation, it places the distal force on the second molars.

Since a NeoSentalloy wire cannot be bent, a mechanism is used to make the 'loop'. This is done by placing 2 stops in the arch wire and the distance between the stops is longer than the distance between the mesial aspect of the buccal tube on the second molar and the distal wing of the first premolar. Specifically, one stop is placed distal to the molar tube on the second molar and one distal to the double tube on the sectional wire (Fig. 6).

This means that the distance between the 2 stops is approximately 6 mm longer than the distance between the mesial of the second molar tube and the distal part of the double tube on the sectional wire. When the wire is inserted into the tubes on the second molar and the sectional wire, it is raised in the buccal fold and activated 6

mm (Figs 7a,b).

To control undesirable anchorage loss, we insert 2 miniscrews (Spider Screw, K1, 10 mm long and 1.5 mm in diameter HDC-Sarcedo Italy) in the palate between the second premolar and first molar (Fig. 8). Transversely, the direction of the insertion is approximately 30-40° with respect to the inclination of the palatal vault and in a sagittal plane, it is preferable to incline the screws distally (tent peg effect) to counteract the mesially directed reaction force with the head of the miniscrews near the crowns of the first molars. It is easy to find the space to insert two miniscrews in this site because palatally, the distance from the palatal root of the first molar and root of the second premolar is rather large.

The miniscrew anchorage system consists of a transpalatal bar bonded on the occlusal surfaces of the maxillary first premolars. The bar,

which prevents the undesirable effects of rotation and inclination of the premolars, is attached to the miniscrews by means of metal stabilizing wires (Figs 9 a-c). As an option, acrylic can be added to the palatal bar to enhance the anchorage (Fig. 9b).

In the initial phase of distalization, we apply light forces that do not interfere with the stabilization of the miniscrews. We start the simultaneous distalization with an 80 gm NeoSentalloy wire and a superelastic coil of 100 gm. After 2 months, the coil is replaced with one of 200 gm and the NeoSentalloy wire with one of 100 gm.

At the end of phase 1, it is important to have an overcorrected Class I molar relationship in order to have abundant space for the placement of miniscrews, which are 1.5 mm in diameter, in the buccal bone mesial to the first molars and in a position that will not interfere with the retraction of the second premolars. (Figs 10 a,b).

#### Phase 2 premolar, canine retraction

After attaining an overcorrected Class I molar relationship, the palatal miniscrews and the transpalatal bar are removed and 2 miniscrews (K1, 8/10 mm) are placed in the buccal site mesial to the first molars, perpendicular or oblique to the cortical bone (Figs 11 a,b). The height of the miniscrews is determined by the need to obtain intrusion while retracting the incisor segment. If it is not necessary to intrude the incisor segment, the screws can be placed low in the

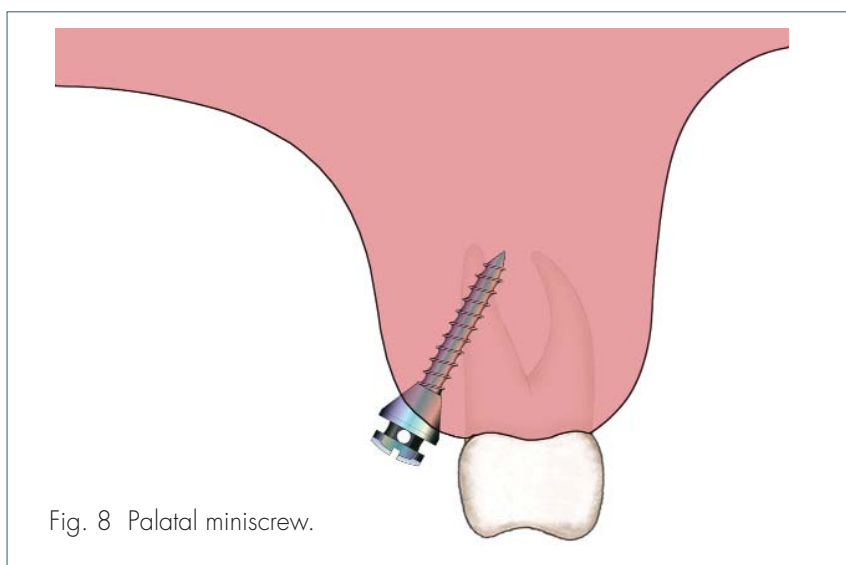
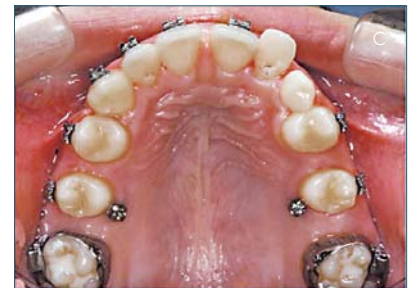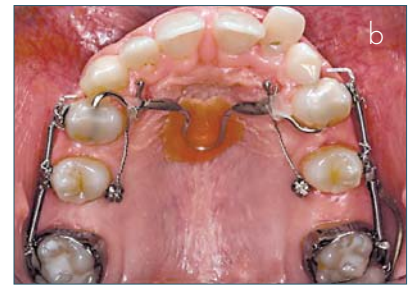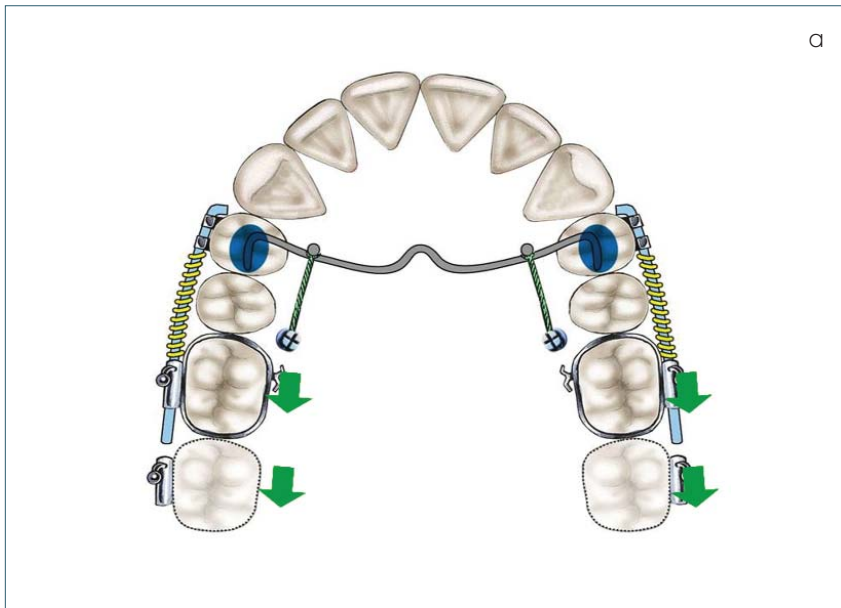


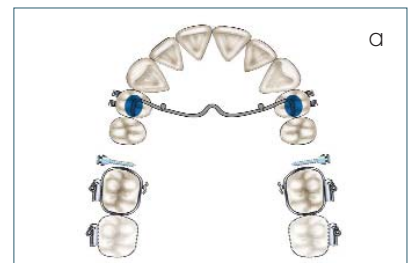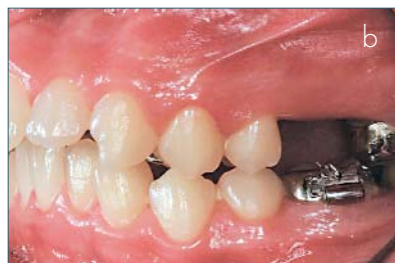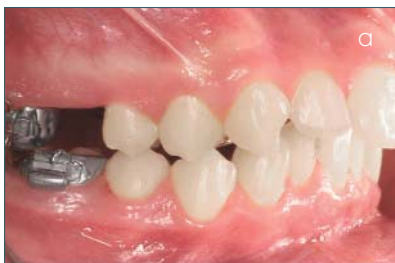Fig. 8 Palatal miniscrew.

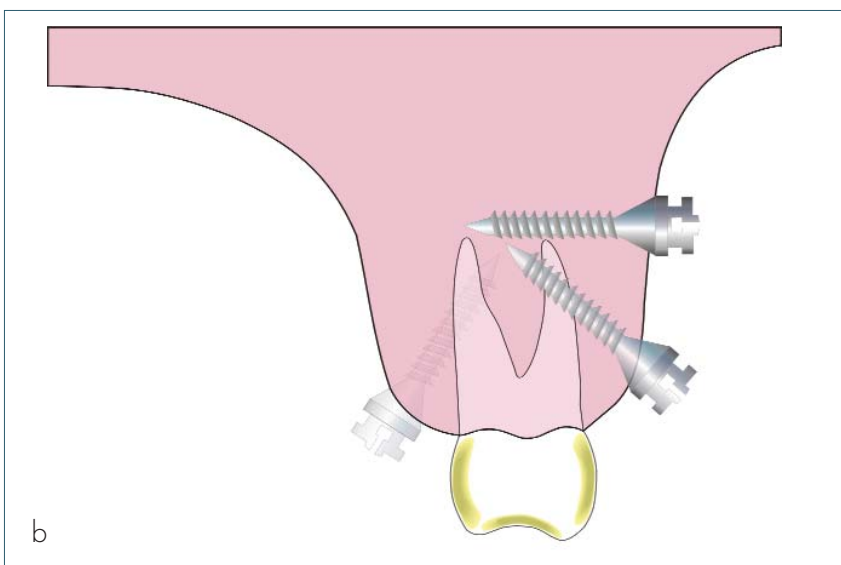


Figs 9a-c (a) Transpalatal bar ligated to miniscrews. (b) Acrylic placed on TPA to enhance anchorage. (c) Post distalization.



Figs 10a, b Overcorrected molar relationships.

Figs 11a, b Occlusal (a) and transverse (b) views of inserted miniscrews.



attached gingival. If intrusion is necessary, the screws are placed higher in the vestibule. In addition, brackets are placed on the entire maxillary arch and a NeoSentalloy wire with stops mesial to the first molars and hooks mesial to the canines is inserted and an .012 metal ligature is extended from each miniscrew to the hooks on the arch wire to stabilize the overcorrected Class I position of the molars (Fig. 12). In the vertical slots of the first and second premolars, power arms that

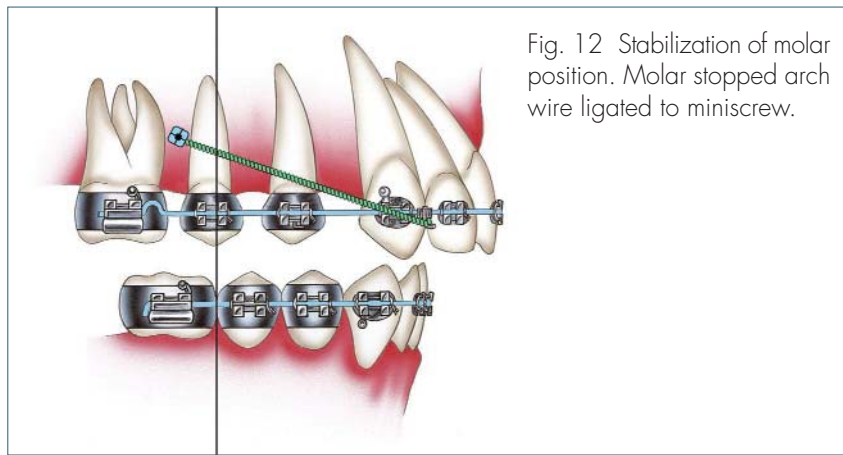
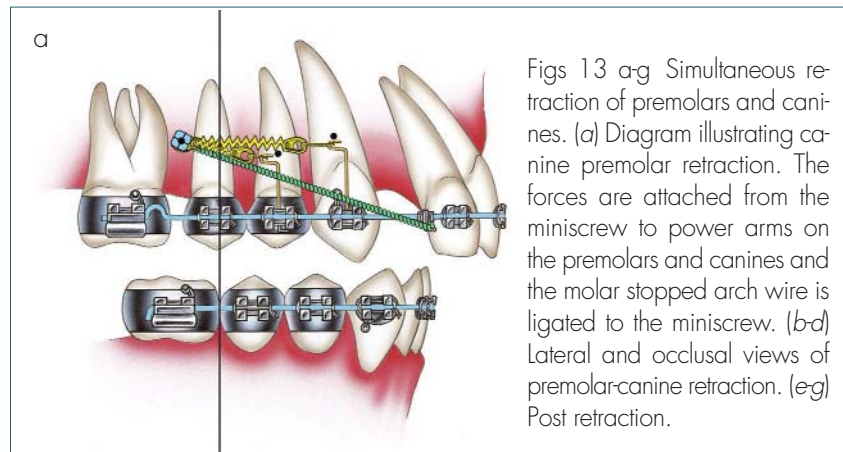


Fig. 12 Stabilization of molar position. Molar stopped arch wire ligated to miniscrew.

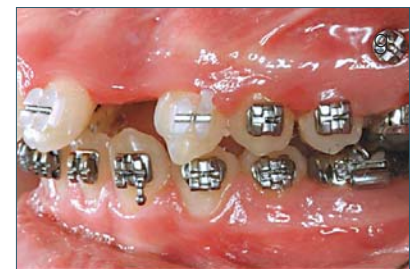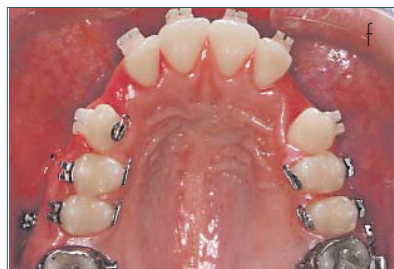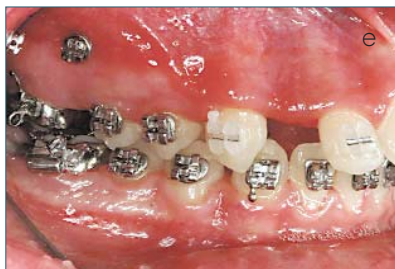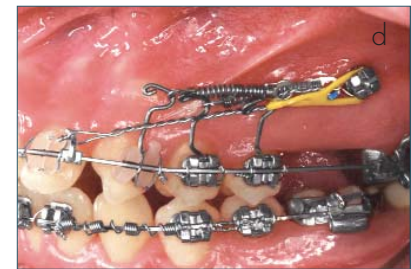
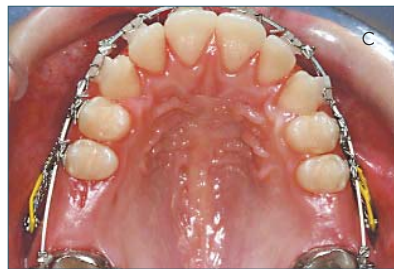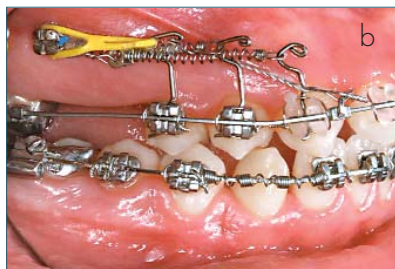


Figs 13 a-g Simultaneous retraction of premolars and canines. (a) Diagram illustrating canine premolar retraction. The forces are attached from the miniscrew to power arms on the premolars and canines and the molar stopped arch wire is ligated to the miniscrew. (b-d) Lateral and occlusal views of premolar-canine retraction. (e-g) Post retraction.

are 6-8 mm long are inserted. The length of the power arms depends on the length of the roots of the premolars and the height at which the miniscrews are located. According to the quality of the bone found during insertion and the primary stability of the miniscrews, (clinical judgement) we immediately apply 50-100 gm using super-elastic NiTi coils stretched from the miniscrews to the power arms to retract the premolars and canines (Figs. 13 a-g).

After alignment is complete, an .016 x .022" SS with stops mesial to the first molars and hooks mesial to the canines is inserted and the molars are again stabilized by means of .012 ligatures extended from the miniscrews to the hooks. After the first 2 months, during which time we can judge the trustworthiness of the miniscrews, we increase the force of the coils to 100-150 gm each.

We retract the canines and pre-



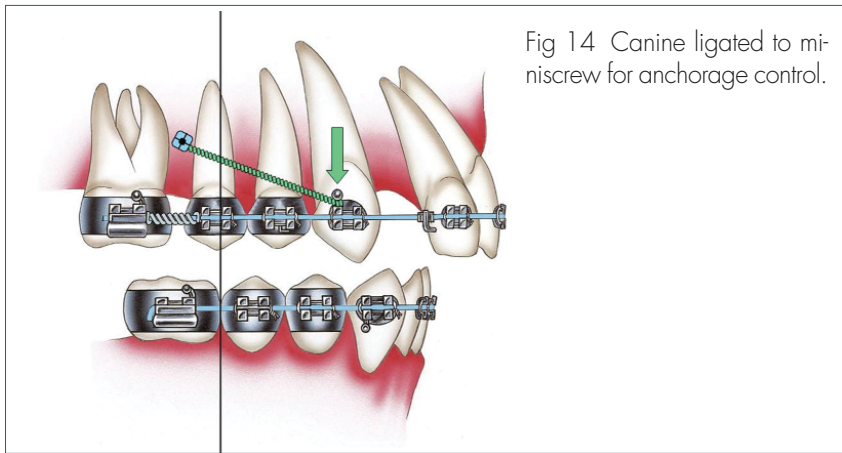


Fig 14 Canine ligated to miniscrew for anchorage control.

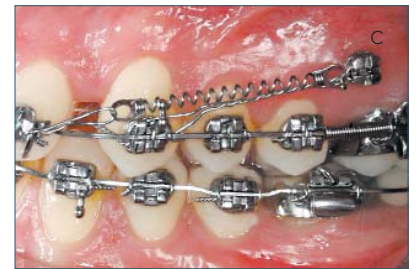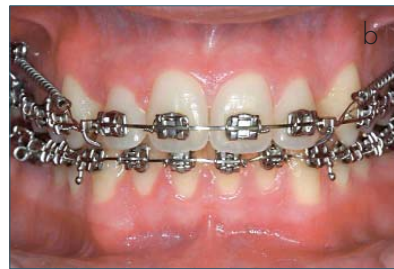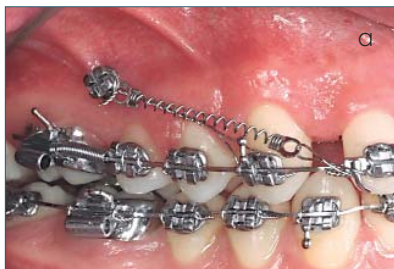molars at the same time using the power arms and 150 gm Neo-Sentalloy coil extended from the miniscrews to the premolars and canines. (The second premolars are not always retracted because, at times, they self correct). Metal ligatures from the hooks on the wire to the miniscrews are used to stabilize the molars. We noted that with the use of the power arms, the rate of tooth movement is slow and it is better to use short power arms. This pro-

bably occurs because the applied forces at the power arms provoke a flexion of the wire that can impede the movement of the tooth. Therefore, the more occlusal we place the miniscrews, the shorter the power arms will be and, as a consequence, the system will be faster. When miniscrews are inserted near the occlusal plane, power arms are not necessary.

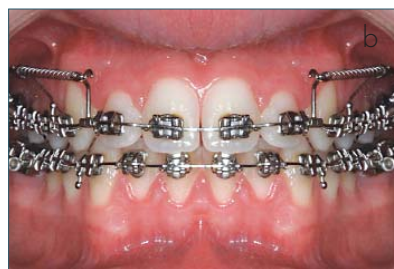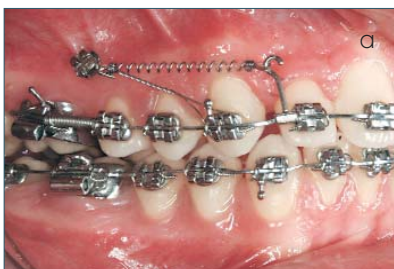
**Phase 3 incisor retraction**

After the first premolars have attained a Class I position, phase 3 of

treatment, the retraction of the incisors by means of sliding mechanics is started<sup>4</sup>. An .018 x .022" SS wire with hooks distal to the lateral incisors and a piece of closed coil which is placed between the second premolars and first molars to maintain the first molars in stable position and prevent mesial movement of the molars so that there will be no contact of the mesial roots with the miniscrews is inserted (Fig. 14). New stabilizing .012 ligature wires are placed from the miniscrews to the canines if the canines are in Class I or from the miniscrews to the first premolars if the canines still require retraction (Fig. 14). In cases in which bite opening by means of incisor intrusion is necessary, we apply 300 gm coils from the miniscrews to the hooks on the arch wire (Figs 15 a-c). If it is not necessary to open the bite, 2 hooks acting as power arms are fixed on the .018 x .022" SS wire and the traction extends from



Figs 15 a-c Incisor retraction and intrusion.



Figs 16 a,b Incisor retraction with no intrusion.

the miniscrews to the power arms (Figs 16 a, b). In this manner, the forces are applied close to the center of resistance of the incisors and bodily movement occurs without an intrusive component. During this phase of treatment, we complete the retraction of the canines at the same time in the event that they have not yet attained a Class I relationship.

## Discussion

Absolute anchorage furnished by miniscrews allows us to treat Class II malocclusions non extraction without cooperation and with predictable results. The de-

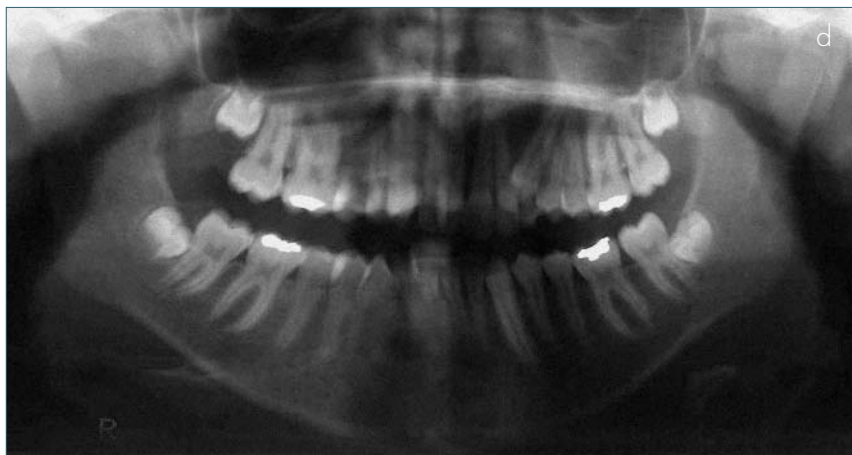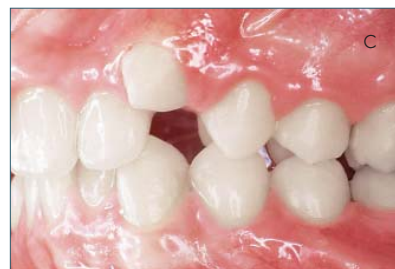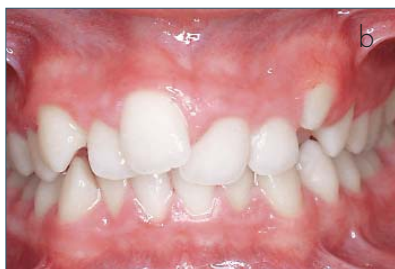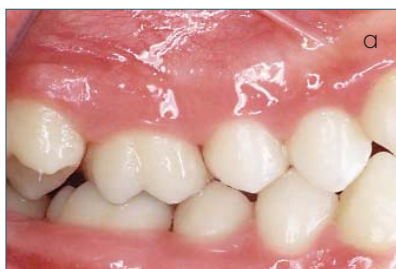velopment of a system to correct Class II problems non extraction can be widely applied, especially if we are careful to preserve the lee-way space in the terminal phase of the mixed dentition to gain space to resolve any crowding. This, according to some studies, is possible in the majority of the cases<sup>6</sup>. The use of 2 miniscrews placed in the palate and a transpalatal bar on the premolars that is attached to the miniscrews provides sufficient anchorage not only to distalize the first molars but also the second molars if they are present with little to no loss of anchorage. The successive insertion of 2 miniscrews on the buccal sur-

face mesial to the first molars allows us to complete the treatment with the total correction of the Class II relationship.

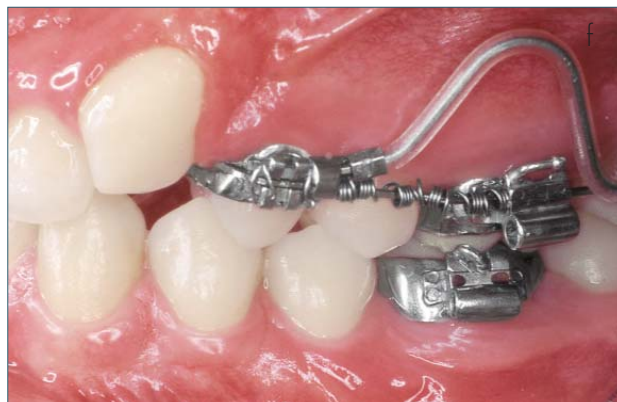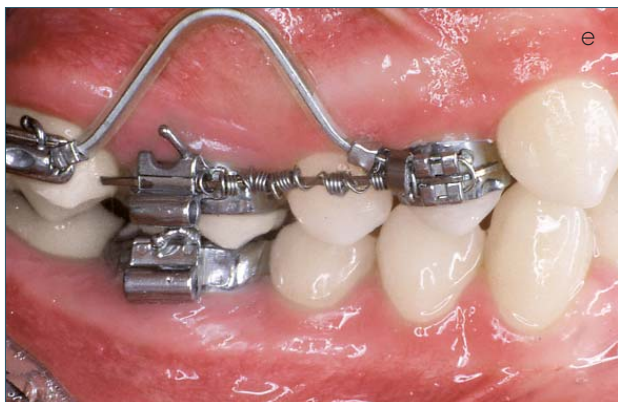We prefer to follow the protocol of "progressive immediate loading": the initial forces applied to the miniscrews are lighter (50-100 gm) to favor the healing of the bone<sup>7,8</sup>. Following the first 2 months, if the screws are stable, our experience indicates that we can apply forces of 200-300 gm with no undesirable effects.

Our experience with miniscrew anchorage is very favorable and indicates that Class II non extraction treatment which does not require patient cooperation is a reality.

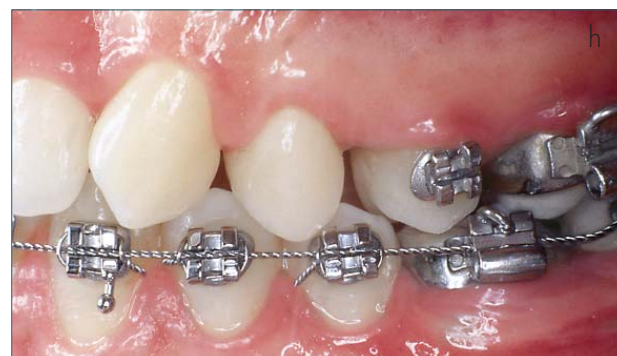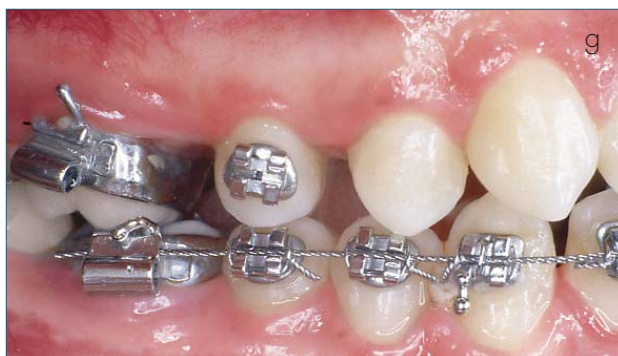## Clinical case (Figs 17)



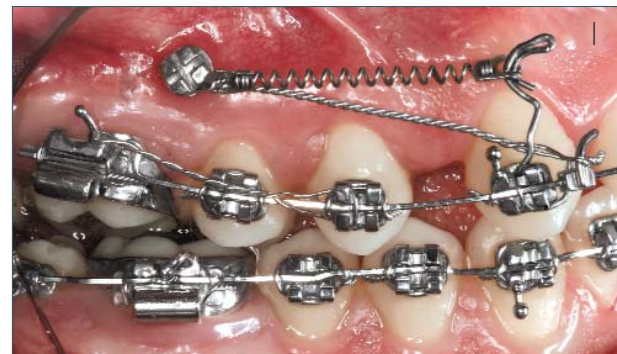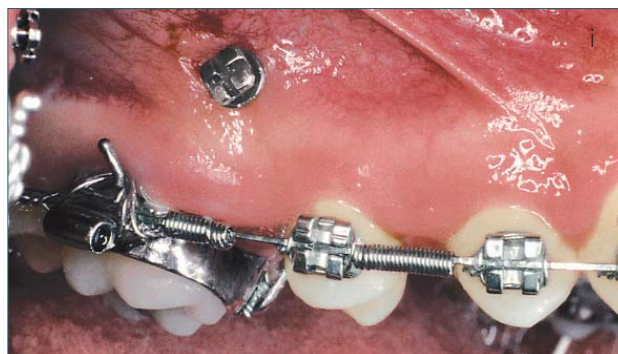Figs 17 Clinical case. (a-d) Intraoral photos. (e, f) Simultaneous distalization of first and second molars.



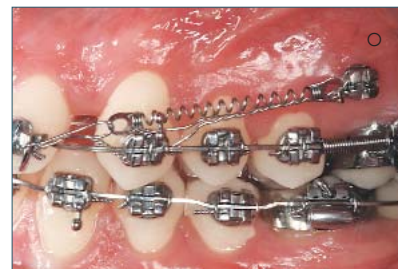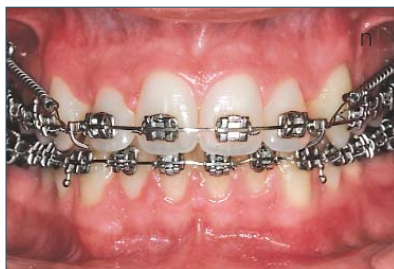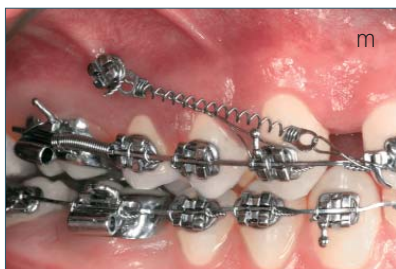
Figs 18 (e, f) Simultaneous distalization of first and second molars.



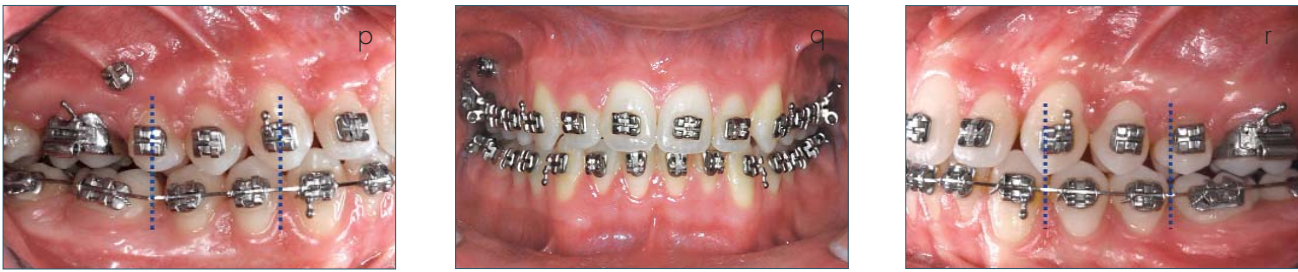Figs 18 (g, h) Molar distalization complete.



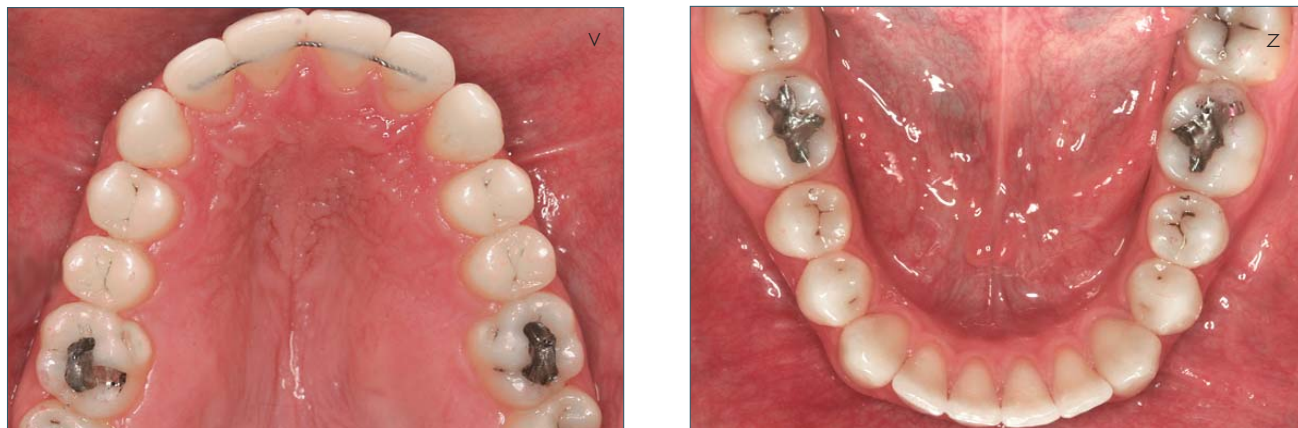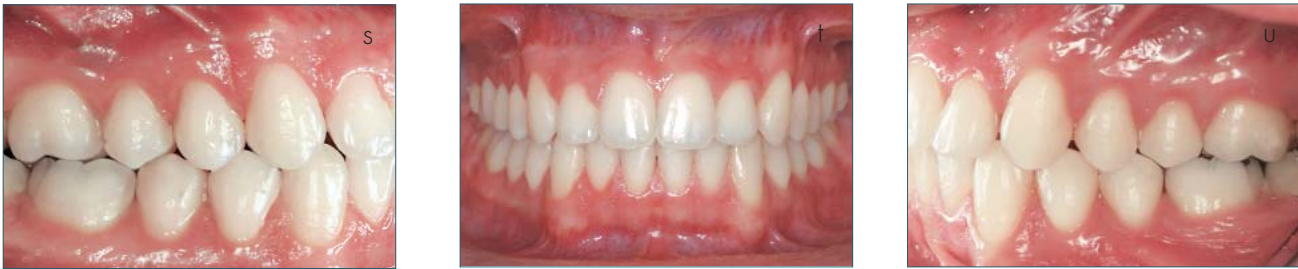Figs 18 (i) Buccal placed miniscrew. (j) Canine retraction as described.



Figs 18 (m-o) Incisor retraction and intrusion.



Figs 18 (p-r) End of retraction.



Figs 18 (s-z) Post treatment intraoral photos.

## Acknowledgement

We thank Gabriela Marquez for the diagrams of SUMODIS.

## References

1. Wehrbein H, Feifel H, Diedrich P. Palatal implant anchorage reinforcement of posterior teeth: a prospective study. *Am J Orthod Dentofac Orthop* 1999;116:678-86.
2. Maino BG, Mura P, Gianelly AA. A retrievable palatal implant for absolute anchorage in orthodontics. *World J Orthod* 2002;3:125-34.
3. Giancotti A, Muzzi F, Greco M, Arcuri C. Palatal implant-supported distalizing devices: clinical application of the Straumann Orthosystem. *World J Orthod* 2002; 3:135-9.
4. Gianelly AA. Bidimensional Technique. *Theory and Practice*, 2000 GAC Int NY .
5. Maino BG, Bednard J, Pagin P, Mura P. The spider screw for skeletal anchorage. *JCO* vol 2003;2(37):90-7.
6. Gianelly AA. Treatment of crowding in the mixed dentition. *Am J Orthod Dentofac Orthop* 2002
7. Huia SS, Quian H, Roberts WE, Kattana TR. Effect of callus and bonding on strain in bone surrounding an implant under loading. *Int J Oral Maxillofac Implants* 1998;13:630-8.
8. Melsen B, Costa A. Immediate loading of implants used for orthodontic anchorage. *Clin Orthod Res* 2000;3:23-8.

## “MGBM” System: nuovo protocollo per il trattamento non estrattivo delle Classi II senza collaborazione

B. Giuliano Maino, A. Anthony Gianelly, John Bednar, Paola Mura, Giovanna Maino

### Introduzione

Il trattamento delle II Classi richiede nella maggior parte dei casi una collaborazione attiva con mezzi intra e/o extraorali, da parte dei pazienti. Questo è particolarmente vero per i casi non estrattivi, dove per il conseguimento di corretti rapporti sagittali è necessario distalizzare i molari superiori.

La collaborazione è, pertanto, un requisito fondamentale per il successo della terapia: spesso, la mancanza di collaborazione obbliga molti ortodontisti a scegliere trattamenti con compromessi già in partenza, ovvero, qualora venga meno in corso di trattamento, a conseguire risultati non corretti.

La possibilità di avvalersi di sistemi di ancoraggio scheletrici specializzati, quali le microviti o i mini-impianti, consente di risolvere queste malocclusioni con ottima prevedibilità di risultati, eliminando la collaborazione dei pazienti e riducendo i tempi di cura.

L'ideazione di mini-impianti palatini specializzati ha già portato allo sviluppo di sistemi di trattamento delle II Classi senza collaborazione sia nei casi estrattivi<sup>1</sup> che non estrattivi<sup>2,3</sup>. I mini-impianti, tuttavia, richiedono una pianificazione attenta della procedura chirurgica e un periodo di non carico durante il quale si consegue l'osseointegrazione.

Il ricorso alle miniviti presenta alcuni vantaggi quali la possibilità di carico immediato, la semplicità di applicazione e di rimozione e, viste le ridotte dimensioni, la possibilità di sfruttare numerosi siti per la loro inserzione.

Il presente articolo si propone di esporre un nuovo sistema per il trattamento delle II Classi senza collaborazione e senza estrazioni, avvalendosi della combinazione di una meccanica di scivolamento (Tecnica Bidimensionale)<sup>4</sup> e delle miniviti quale unica risorsa di ancoraggio.

### MGBM System

Il sistema di ancoraggio scheletrico è costituito da due miniviti del diametro di 1,5 mm, lunghezza 8-10 mm, denominate Spider Screw, K1 (Fig. 1).

La caratteristica di queste miniviti è di essere autofresanti ed autofilettanti; ciò permette di applicarle direttamente senza dover ricorrere all'utilizzo preliminare di frese per preparare il sito (Figg. 2a-d).

Inoltre, la testa ortodontica è provvista di tre slot e di un collare transmucoso conico di due differenti altezze: lungo (long-neck) da usare con tessuti molli spessi e corto (short-neck) per tessuti molli sottili<sup>5</sup>.

### Trattamento non-estrattivo

#### *FASE 1. distalizzazione dei molari*

La prima fase di trattamento non estrattivo delle II Classi prevede la distalizzazione dei molari superiori finché raggiungono un rapporto di Super prima classe.

Per la distalizzazione dei primi molari, prima che i settimi siano erotti, preferiamo utilizzare una meccanica sezionale con filo .016X.022" SS e una molla aperta di NeoSentalloy da 200 gr dal primo premolare al primo molare (Fig. 3).

La molla passiva è lunga 10 mm in più rispetto allo spazio compreso tra l'aletta distale del bracket del premolare e il tubo molare. Quando la molla viene compressa tra il primo premolare e il molare, viene attivata di 10 mm.

Il secondo premolare non viene bandato per facilitare l'applicazione della molla.

Qualora ci troviamo in presenza anche del secondo molare erotto, per velocizzare il trattamento, preferiamo il sistema denominato SUMODIS (Simultaneous Upper Molar Distalizing System).

Il sistema SUMODIS è costituito da due distinte componenti distalizzanti, una attivata contro il primo molare e l'altra contro il secondo molare. La prima componente è il sezionale precedentemente descritto .016X.022" SS con una molla precompressa posta tra il sesto e il primo premolare. Prima di legare il sezionale .016X.022" SS al bracket del premolare, la porzione inferiore di un doppio tubo viene inserita nel sezionale attraverso e posizionata quindi adiacente al bracket del primo premolare.

Pertanto, il tubo, che può scorrere, viene bloccato da un lato dalla molla precompressa e dall'altro dal bracket del premolare (Fig. 4).

La seconda componente distalizzante è costituita da un sezionale di NeoSentalloy .018X.022" SS a memoria costante con uno stop mesiale e uno distale in eccesso di lunghezza teso dal primo premolare al secondo molare superiore (Figg. 5 a-c).

Mano a mano che il sezionale assume il normale orientamento orizzontale, esplica la sua azione distalizzante a livello dei secondi molari.

Dal momento che il filo NeoSentalloy non può essere piegato, viene utilizzato un meccanismo per creare il "loop". Questo viene attuato inserendo 2 stops nell'arco e la lunghezza tra gli stops deve essere maggiore della distanza tra l'aspetto mesiale del tubo vestibolare sul secondo molare e l'aletta distale del bracket del primo premolare.

Più dettagliatamente, uno stop viene posto distalmente al tu-

bo distale del secondo molare e un altro distalmente al doppio tubo inserito sul filo sezionale (Fig. 6).

Ciò significa che la distanza fra i 2 stops è all'incirca 6mm più lunga della distanza tra la parte distale del tubo sul secondo molare e la parte distale del doppio tubo inserito sul sezionale. In questo modo, quando il filo di NeoSentalloy viene inserito nei tubi del secondo molare e del sezionale si solleva nel vestibolo e automaticamente viene attivato di 6 mm (Figg. 7 a,b).

In questi casi, per contrastare la perdita di ancoraggio indesiderata, applichiamo due miniviti (Spider Screw, K1, lunghezza 10 mm, diametro 1,5 mm- HDC- Sarcedo-Italy) in sede palatina fra il secondo premolare ed il primo molare (Fig. 8). La direzione di inserzione è di circa 30-40° rispetto all'inclinazione della volta palatina e perpendicolare, o preferibilmente, contrapposta (effetto picchetto tenda) alla forza di reazione mesializzante con la testina della minivite vicina alla corona del primo molare. Reperire lo spazio per l'inserzione appropriata delle due miniviti in questa sede è piuttosto agevole poiché palatalmente la distanza fra radice palatina del sesto e radice del secondo premolare è piuttosto ampia.

Il sistema di ancoraggio associato alle miniviti prevede il collaggio di una barra transpalatina sulla superficie occlusale dei primi premolari superiori. La barra, che previene eventuali effetti indesiderati di rotazione, inclinazione e torsione dei premolari, si collega alle miniviti attraverso un bloccaggio metallico con filo .012 (Figg. 9a-c). Come alternativa, alla barra palatale si può aggiungere della resina acrilica per rinforzare l'ancoraggio (Fig. 9b).

Nella fase iniziale applichiamo forze leggere per favorire la stabilizzazione delle miniviti. Iniziamo la distalizzazione simultanea con un filo neoSentalloy da 80 gr ed una molla superelastica da 100 gr. Trascorsi due mesi, la molla viene sostituita con una da 200 gr ed il filo neoSentalloy con uno da 100 gr.

Al termine della fase 1, è importante ottenere una relazione di super I Classe molare per disporre di abbondante spazio dove inserire successivamente le miniviti di 1,5 mm di diametro mesialmente al primo molare, in sede vestibolare e in posizione tale da non interferire con la retrazione del secondo premolare (Figg. 10 a,b).

#### FASE 2. retrazione dei premolari e dei canini

Raggiunto il rapporto di super I Classe, si rimuovono le miniviti e la barra transpalatina, ove applicate, e si inseriscono due miniviti (K1, 8/10 mm) in sede vestibolare con direzione perpendicolare oppure obliqua alla corticale ossea (Figg. 11 a,b).

L'altezza della minivite in sede vestibolare è determinata dalla necessità o meno di ottenere un movimento intrusivo durante la retrazione degli incisivi superiori.

Se non è necessario intrudere, si inseriscono basse in gengiva aderente; se è necessario intrudere, si applicano un po' più alte nel vestibolo.

Contemporaneamente, si procede ad applicare i brackets all'intera arcata superiore ed un filo superelastico di allineamento provvisto di stop mesiali ai sestini con uncini mesiali ai canini. Quindi, si applica un bloccaggio metallico .012 da ciascuna minivite agli uncini sull'arco per stabilizzare la posizione

di super I Classe dei molari (Fig. 12).

Negli slots verticali dei primi e secondi premolari si inseriscono dei power arms della lunghezza di 6-8 mm in base alla lunghezza delle radici dei premolari ed all'altezza cui si è applicata la minivite. A seconda della qualità dell'osso riscontrata durante l'inserimento e della stabilità primaria della minivite, applichiamo immediatamente forze da 50-100 gr sotto forma di molle superelastiche NiTi tese dalle miniviti ai power arms (Figg. 13 a-g).

Completato l'allineamento, si passa ad un filo .016X.022" SS sempre provvisto di stop mesiali ai sestini ed uncini mesiali ai canini e anche su di esso i molari vengono stabilizzati col bloccaggio metallico .012 teso dalle miniviti agli uncini. Trascorsi i primi due mesi, durante i quali testiamo la affidabilità delle miniviti, aumentiamo la forza delle molle a 100-150 gr ciascuna. Arretriamo quindi canini e primi premolari simultaneamente, sempre attraverso l'impiego dei power arms e di molle neoSentalloy 150 gr tese dalle miniviti ai premolari e canini; il secondo premolare non viene sempre retratto in quanto, talvolta, raggiunge da solo la posizione corretta.

Per stabilizzare il rapporto molare si usa una legatura metallica tesa dalla minivite all'uncino sull'arco.

Abbiamo notato che con l'impiego dei power arms, lo spostamento dentale è più lento e che è meglio usare power arms corti. Questo perché probabilmente le forze applicate ai power arms provocano una flessione del filo che può aumentarne la frizione rallentando quindi il movimento. Pertanto, tanto più occlusalmente applichiamo le miniviti tanto più corti saranno i power arms e, di conseguenza, più veloce il sistema. Se le miniviti sono inserite vicino al piano occlusale, i power arms non sono necessari.

#### FASE 3. retrazione incisivi

Conseguita la I Classe dei primi premolari, si inizia la III fase di trattamento che prevede la retrazione del gruppo incisivo con meccanica di scivolamento (4). Si inserisce un filo .018X.022" SS provvisto di uncini distali agli incisivi laterali, con una porzione di molla chiusa tra il secondo premolare ed il primo molare che mantiene fermo il primo molare e previene un eventuale contatto della sua radice mesiale con la minivite (Fig. 14).

Un nuovo bloccaggio metallico con filo .012 viene applicato questa volta dalle miniviti ai canini, se questi denti hanno raggiunto la I Classe, oppure dalle miniviti ai primi premolari se i canini sono ancora in fase di retrazione (Fig. 14). Nei casi che richiedono una apertura del morso con l'intrusione del gruppo frontale superiore, applichiamo due molle neoSentalloy da 300 gr, una per lato, dalle miniviti agli uncini sull'arco (Figg. 15 a-c). Se non è necessario aprire il morso, due uncini provvisti di power arms vengono clampati all'arco .018X.022" SS e la trazione avviene dalle miniviti ai power arms (Figg. 16 a,b).

In tal modo, la forza applicata si avvicina al centro di resistenza degli incisivi e si ottiene uno spostamento corporeo eliminando la componente intrusiva. Durante questa fase, completiamo contemporaneamente l'arretramento dei canini, qualora essi non abbiano ancora raggiunto il rapporto di I Classe (Figg. 17 a-c).

## Caso clinico (Figg. 17 a-z)

### Discussione

L'ancoraggio assoluto fornito dalle miniviti permette di trattare le malocclusioni di II Classe senza estrazioni e senza collaborazione con risultati sempre prevedibili.

Lo sviluppo di un sistema per correggere le II Classi senza estrarre trova molte applicazioni soprattutto se siamo attenti a preservare il lee-way space alla fine della dentizione mista per guadagnare spazio per risolvere l'affollamento. Questo, secondo alcuni studi, è possibile nella maggior parte dei casi<sup>6</sup>. L'uso di due miniviti inserite dal lato palatino e di una barra sui premolari che ad esse si collega, ci fornisce ancoraggio sufficiente non solo per distalizzare i primi molari superiori, ma anche i secondi qualora fossero presenti con poca o nessuna perdita di ancoraggio. La successiva applicazione di due miniviti mesialmente ai primi molari ci permette poi di completare il trattamento con totale correzione del rapporto di II Classe.

Preferiamo procedere secondo il protocollo del "progressive immediate loading": le forze applicate inizialmente alle miniviti sono più leggere (50-100 gr) al fine di favorire la guarigione dell'osso<sup>7,8</sup>. Trascorsi i primi due mesi, se le viti sono stabili, la nostra esperienza evidenzia che possiamo applicare forze di 200 gr, talvolta anche 300 gr, senza effetti indesiderati.

La nostra esperienza con l'utilizzo delle miniviti è molto positiva e ci indica che il trattamento delle II Classi non estrattive senza richiedere la collaborazione del paziente è oggi una realtà.